

2号カルテUI


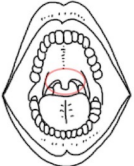
テスト 2(テスト 2) : 0002- カルテ

2014年2月10日 (月) 13時47分 (33 警察共済)

咽頭発赤：あり。
 心音：純。不整なし。
 呼吸音：異常なし
 腹部：平坦、軟。圧痛なし、腫瘍触知せず。
 四肢：萎著なし。

まずは投薬にて様子を見る。
 次回は3日後来院指示。

胸部 呼吸音：正常 異常
 心音：正常 異常
 腹部 触診：正常 異常
 聴診：正常 亢進 低下
 皮膚 (部位)：浮腫：有 無
 食欲：良 不良
 睡眠：良 不良
 排便：良 不良
 排尿：良 不良

【現在あるかまたは今後発生の可能性の高い状態とその対処方針】
 尿失禁、転倒・骨折、移動能力の低下、褥創、心臓機能の低下
 閉じこもり、意欲低下、徘徊、低栄養、摂食・嚥下機能低下
 脱水、易感染性、がん等による疼痛、その他 ()
 →対処方針 ()

診断料(初診)
 ・初診

RP(かぜ(咳・鼻水))
 ・PL配合顆粒 X 1.0 g
 ・マーズレンS配合顆粒 X 3 g
 ・トクレスパンスールカプセル30mg X 3 カプセル
 1日3回毎食後に x 5
 内用 (院外処方)

RP(発熱時(頓用))
 ・カロナル錠200 200mg X 1 錠
 38.5℃以上の発熱時に x 3
 頓用 (院外処方)

検体検査(尿一般)
 ・尿一般

検体検査(末梢血液一般+CRP)
 ・末梢血液一般、CRP

放射線(胸部X-P (1R))
 ・胸部
 ・単純撮影(デジタル撮影) X 1 枚
 ・単純撮影(イ)の写真診断 X 1 枚
 ・電子画像管理加算 (単純撮影)

注 射(静脈内注射)
 ・静脈内注射
 ・カシワドール静注 20mL X 1 管

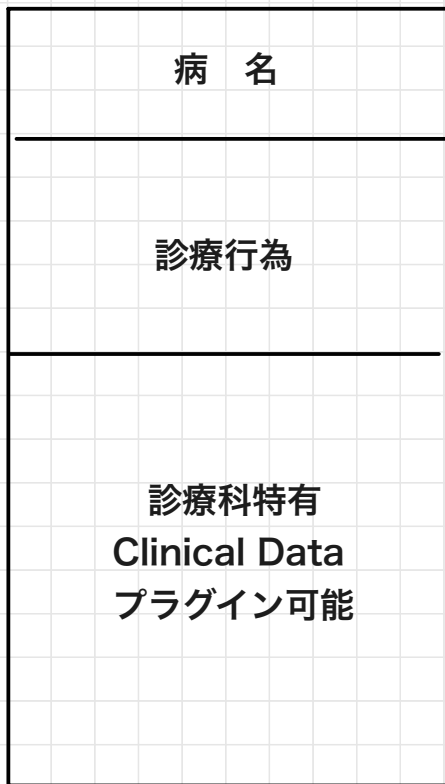
テスト 2 | 0002

俯瞰型UI

全診療行為 (1時間前)	2022-5-18 (1時間前)	2022-5-18 (1時間前)
腰部脊柱管狭窄症 背部筋肉痛 急性腰痛症 頭部打撲 左前腕骨折 左手背部擦過創 初診料 再診料 カロナル錠200 200mg	腰部脊柱管狭窄症 背部筋肉痛 急性腰痛症 初診料 再診料	頭部打撲 左前腕骨折 左手背部擦過創 初診料
ロキソニン錠60mg 皮内、皮下及び筋肉内注射 キシロコイン注射液1%	ロキソニン錠60mg 1回 1錠 x 5日分 痛む時に キシロコイン注射液1% 5mLV	カロナル錠200 200mg 1日 1錠 x 5日分 1日1回医師の指示通りに
創傷処置(100cm2以上500cm2未満) 腰部固定帯加算 四肢ギプス包帯(半肢)(片) 腰部固定帯固定 モーラステープ20mg 7cm×10cm ボルタレンサポ50mg	腰部固定帯加算 腰部固定帯固定 モーラステープ20mg 7cm×10cm 21枚 ボルタレンサポ50mg 5錠	創傷処置(100cm2以上500cm2未満) 四肢ギプス包帯(半肢)(片)
単純撮影(イ)の写真診断 単純撮影(ロ)の写真診断 単純撮影(デジタル撮影) シェーマ	単純撮影(イ)の写真診断 1枚 単純撮影(デジタル撮影) 2枚	単純撮影(ロ)の写真診断 1枚 単純撮影(デジタル撮影) 2枚
骨密度DXA 下肢筋力右脚 下肢筋力左脚	89%YAM 390N 380N	90%YAM 400N 390N

★ 特掲診療行+診療科に特有な任意のClinical Dataを俯瞰型で管理 =>可能

Data構造
が全て異なる
既系列化
が必要



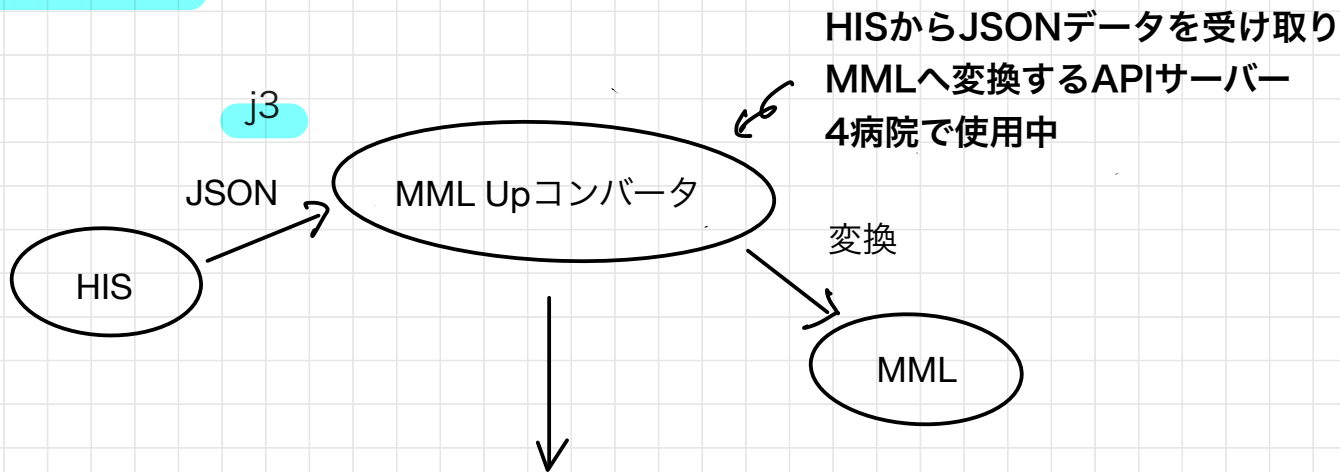
openEHR アーキタイプをブラウズ
インストール

エディタを開発 ユーザーが自由に
編集できる

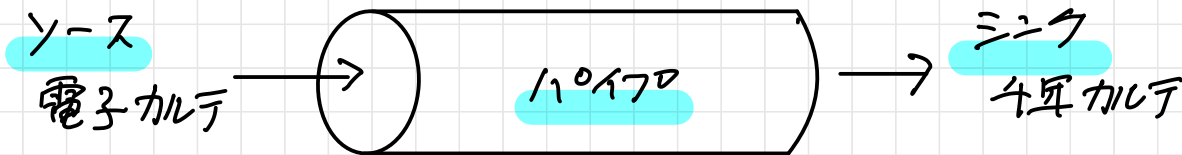


ユーザーの希望調査 個別に用意
アプリケーション独自の定義ファイ
ルをパースしてプラグイン化 (ハー
ドコーディングではない)

★ 千年カルテへの送信



ストリーム・プロセッシングにアップグレード



SNS投稿

IoT Data

中身は publish subscribe モデル

リアルタイムで大量のメッセージ処理が可能

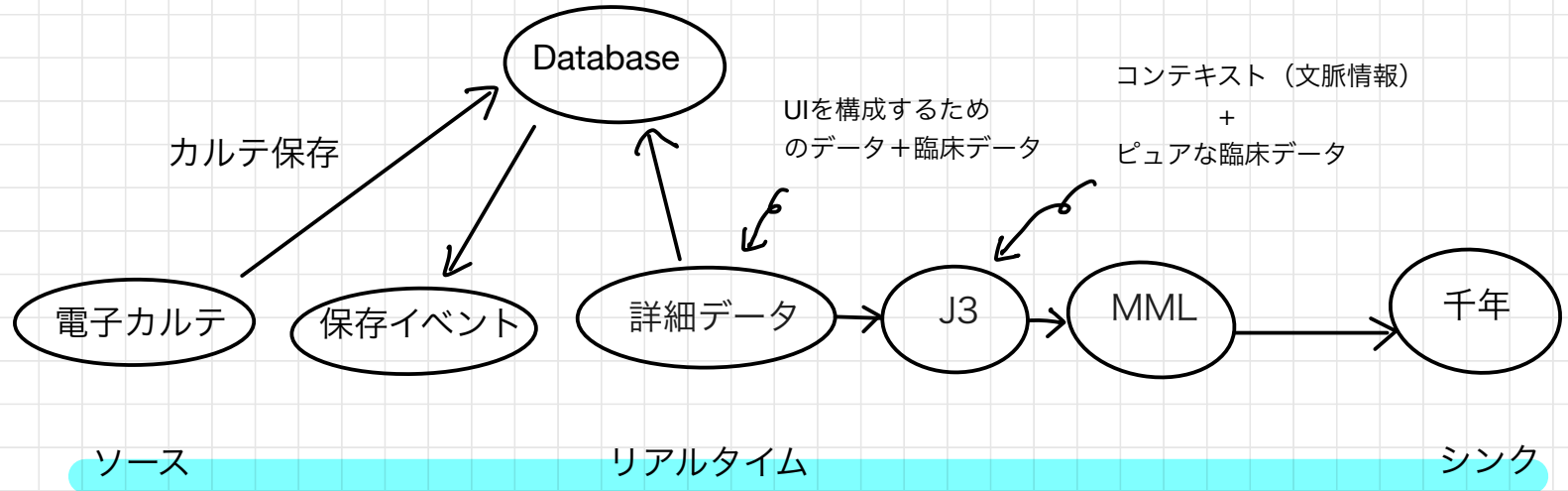
ニュースフィード

不適切ブロック

プロフィール更新

異常値検出

★ シャインストリーム



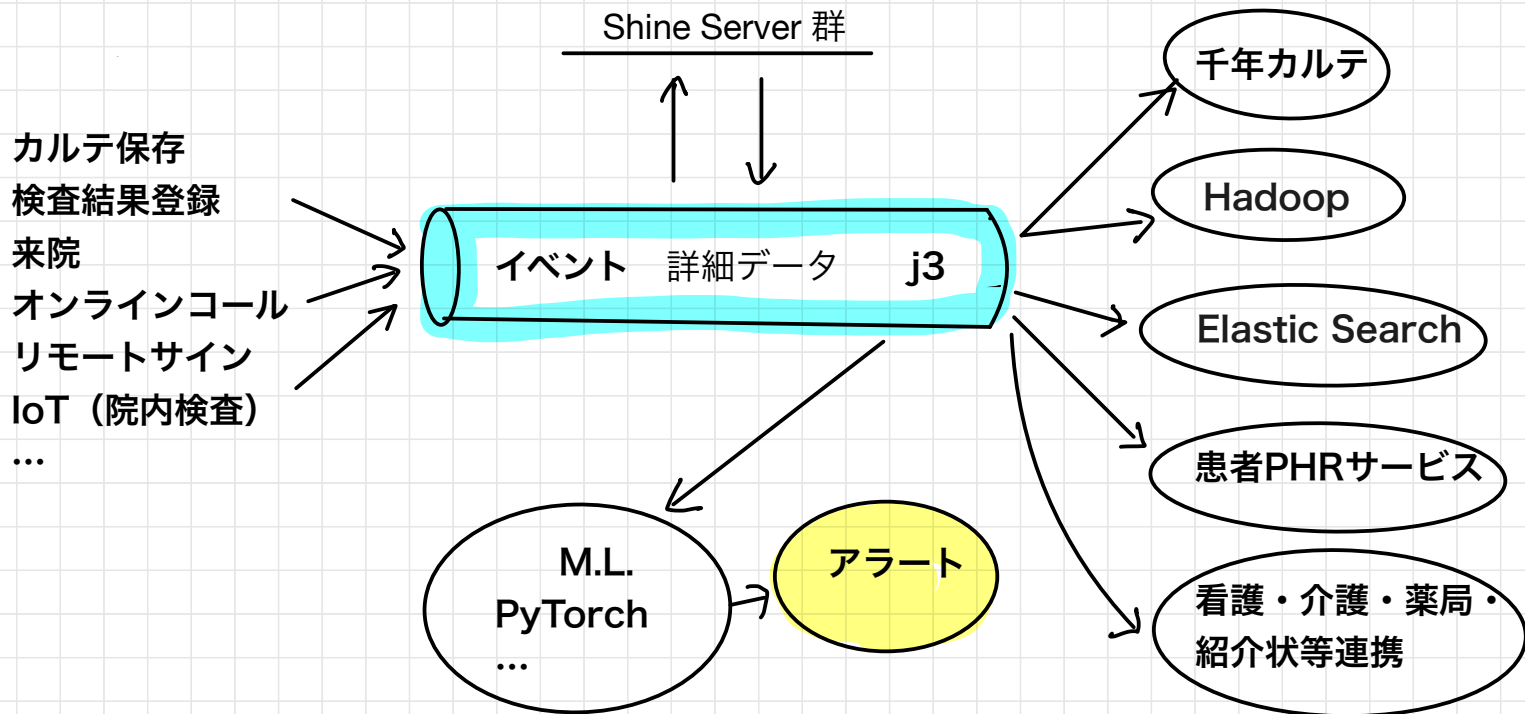
日本人の弱点は…

モニタリングに適している

- ・ 流行している感染症
- ・ 臨時のデータ収集
- ・ アラート 等々

★ シンクは多数

Auth Catalogue Media Video Database



★ 引越しサービス

